15

Beiträge zur Lehre

von den

intrathoracischen Sarcomen.

Inaugural-Dissertation

zur

Erlangung der Doctorwürde

in der

Medicin, Chirurgie und Geburtshülfe.

Vorgelegt

der hohen medicinischen Facultät der Universität Göttingen

von

Julius Schlepegrell
aus Charleston, S. C.

Göttingen 1881.

Druck der Dieterichschen Univ.-Buchdruckerei.

W. Fr. Kästner.

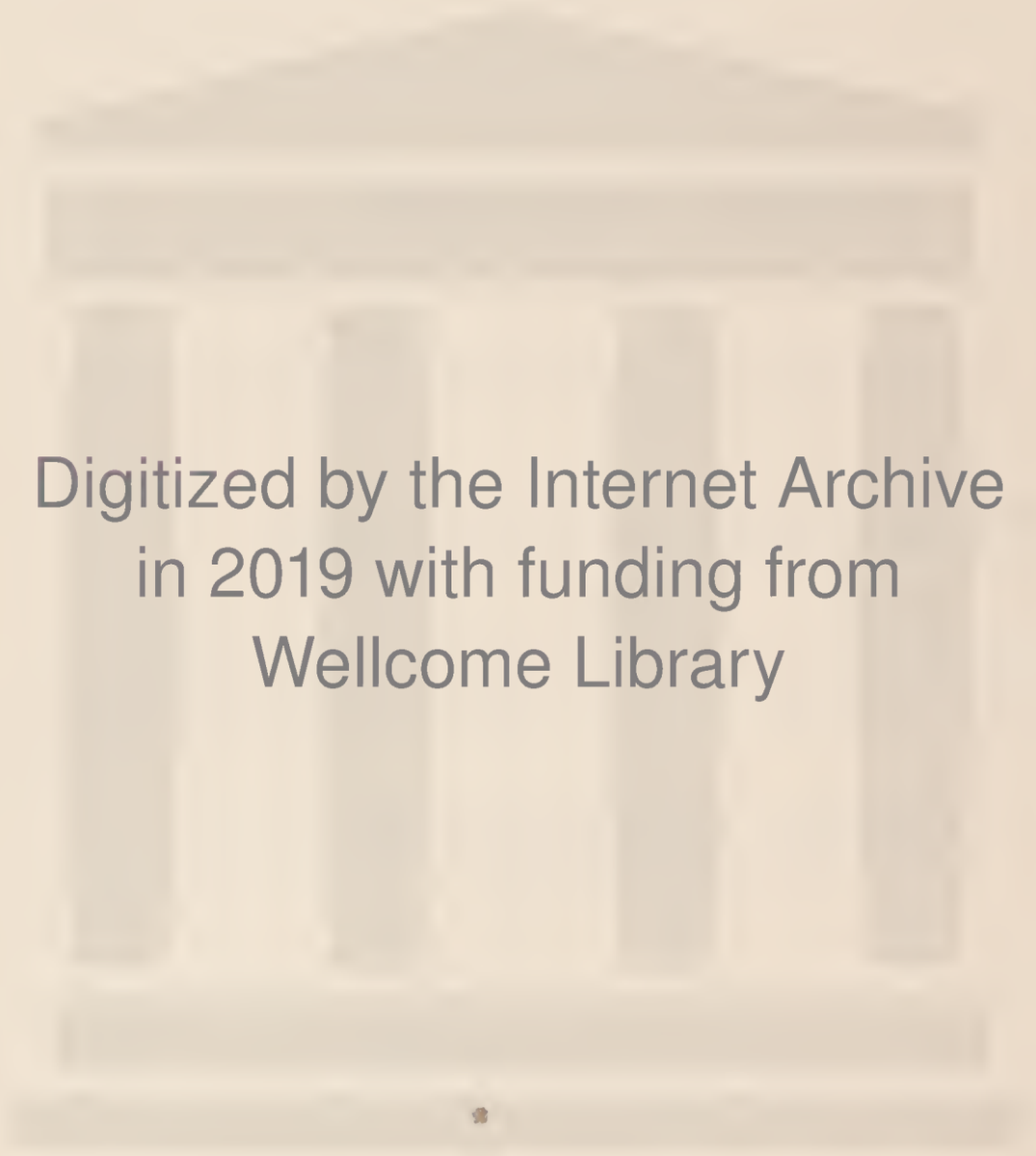

Digitized by the Internet Archive
in 2019 with funding from
Wellcome Library

https://archive.org/details/b30577214

In der folgenden Arbeit habe ich vier Fälle von mediastinalen Tumoren beschrieben, die in verschiedener Hinsicht mir Mancherlei von Interesse zu bieten scheinen. In den ersten drei Fällen handelt es sich um Lymphosarcome, ausgegangen von den mediastinalen Lymphdrüsen, in dem vierten Fall um eine sarcomatöse Geschwulst von der Pleura ausgehend. Dieselben kamen bis auf den zweiten Fall, welcher der consultativen Praxis des Herrn Prof. Ebstein entstammt, in der hiesigen medicinischen Klinik zur Beobachtung.

I. Fall.

Multiple Sarcome. Tumor im vorderen Mediastinum.

Patient, Georg Schmidt, 49 Jahre alt, Schlachter in Allendorf, stammt aus gesunder Familie. Er will im Allgemeinen stets gesund gewesen sein, nur hat er seit ungefähr 20 Jahren schon beständig an Husten gelitten. Eine Verschlimmerung seines Zustandes trat erst im Frühjahr 1880 ein, wo sich Kurzathmigkeit und häufigere Reize zum Husten einstellten. Etwa Mitte Mai 1880 bemerkte Patient kleine Knoten in der Haut, besonders am Rumpf (Brust und Nacken), die ohne Schmerzen sich entwickelt hatten. Wo der erste Knoten entstanden ist, vermag der Kranke nicht anzugeben. Eine Warze will er niemals irgendwo am Körper gehabt haben.

Am 12. Juni trat bei dem Kranken vollständiges Unvermögen zu schlingen plötzlich ein, und zwar in einem solchen Grade, dass nicht einmal Flüssigkeiten passirten. Bei ruhiger Bettlage stellte sich am 14. Juni das Schlingvermögen wieder ein. Am 17. Juni wiederholte sich aber das Unvermögen zu schlingen in der ersterwähnten Weise, weswegen sich Patient am 18. Juni in die medicinische Klinik in Göttingen aufnehmen liess.

Am 19. Juni gestaltete sich der Status praesens folgendermassen:

Der Kranke ist von gesunder Gesichtsfarbe und leid-

lich guter Ernährung. Oedeme sind nicht vorhanden. Die Unterkieferdrüsen sind beiderseits vergrössert, nicht schmerzhaft. Zeichen von Periadenitis sind nicht vorhanden. Rechts sind auch Cervical-Drüsen zu haselnussgrossen Tumoren geschwellt. In der rechten Fossa supraclavicularis fühlt man einen mehr als Taubeneigrossen beweglichen Tumor. Patient bietet die Zeichen hochgradiger Dyspnoe, geringe Cyanose. Der Puls ist klein und frequent, 112 Schläge in der Minute. Die Hauttemperatur beträgt 38,1° C. Der Kranke klagt über Athemnoth, Reize zum Husten und Beängstigung, insbesondere über Unvermögen zu schlingen. Selbst Flüssigkeiten ist Patient nicht im Stande bei sich zu behalten. Etwa ½ Minute nach dem Schlingen werden auch die kleinsten Mengen wieder ausgebrochen. Gaumen und Pharynx sind intact. Lähmungen oder Schwellungen sind hier nicht vorhanden. Die Einführung der Schlundsonde scheitert vollständig wegen der hierbei auftretenden bedrohlichen dyspnoeischen Erscheinungen Seitens des Patienten. Aus demselben Grunde kann auch eine laryngoscopische Untersuchung nicht vorgenommen werden.

Der Thorax ist fass-förmig, das Jugulum ausgefüllt; man kann nicht deutlich den oberen Theil der Hinterfläche vom Manubrium sterni fühlen.

Die Percussion ergiebt über dem Manubrium, sowie 2 cm. rechts vom Sternum gedämpften Schall, ebenso im Interscapular-Raum rechts eine Abschwächung des Percussionsschalles.

Die physicalische Untersuchung ergiebt ein geringgradiges Emphysem beider Lungen. Das Athmungsgeräusch ist überall vesiculär. Rechts hinten findet sich ein starker Katarrh, desgleichen, aber weniger hochgradig, rechts vorn und im linken Unterlappen.

Die Haut des Rumpfes ist von zahlreichen Linsen- bis Pflaumengrossen, nicht pigmentirten Geschwülsten durchsetzt, welche die Oberfläche der umgebenden Haut mehr oder weniger überragen. Die Farbe dieser nicht

schmerzhaften Knoten, welche als Sarcome erkannt werden, ist röthlich. Ueber den einzelnen Tumoren lässt sich die Cutis in einer Falte aufheben.

Das Herz befindet sich in normalen Grenzen.

Der Urin des Patienten ist eiweissfrei und reagirt sauer. Seine Menge beträgt 550 ccm., das spec. Gewicht 1,022, seine Farbe Vogel V.

Am 21. Juni konnte der Kranke plötzlich wieder schlucken, dagegen nahm aber die Dyspnoe zu. Sonst hatte sich nichts im Zustande des Patienten geändert.

Am 3. Juli erfolgte der Exitus letalis des Patienten nach wiederholten Anfällen von Dyspnoe. Das Sensorium war nicht benommen. Die Schluckbeschwerden hatten sich nicht wieder eingestellt.

Die Temperaturcurve des Patienten zeigte ein geringes Fieber, von intermittirendem Charakter. Die Schwankungen betrugen 0,5 — 0,7°, die Temperaturen bewegten sich zwischen 37,3 und 38,5°.

Am 2. Juli stieg die Temperatur plötzlich von 37,5 auf 38,8°, um am folgenden Tage, wo der Exitus erfolgte, bis auf 36,6° herabzusinken.

Die Harnmenge stieg am 22. Juni auf 1700 ccm., mit einem spec. Gewicht von 1,010, Farbe IV (Vogel). An den übrigen Tagen hielt sie sich mit unbedeutenden Differenzen in dem oben angegebenen Verhältniss.

Der Sectionsbefund des Verstorbenen (Section ausgeführt von Herrn Prof. Orth) ergab Folgendes:

»Anatomische Diagnose:

Lymphosarcom der bronchialen und mediastinalen Lymphdrüsen mit Uebergreifen auf Bronchien, Trachea, Lunge, Pleura und Oesophagus. Knoten am Pericardium, an der Leber und in der Harnblase. Multiple Knoten in der Haut und Emphysem der Lunge.

In der rechten Bauchseite sind eine Anzahl bis Linsengrosser, blassrother, nicht wegdrückbarer Flecken, und eine grosse Anzahl prominirender bis Taubeneigrosser Geschwülste in der Haut, mit derselben verschieblich vorhanden. Reichlicher Panniculus. Auch über den Muskeln in der Umgebung des Sternum sind ähnliche, harte, weissgraue Knötchen. Leber mit dem Diaphragma mehr-

fach verwachsen. Das Zwerchfell steht beiderseits an der 5. Rippe.

Bei der Ablösung des Sternum zeigen sich auf beiden Seiten unter demselben am oberen Theil des vorderen Mediastinum wiederum harte, weissgraue Geschwülste, von fast homogenem Aussehen, aus deren Schnittfläche man nichts ausdrücken kann. In der rechten Pleurahöhle finden sich einige 100 ccm. einer leicht flockig getrübten, fast röthlichen Flüssigkeit. Die Spitze der rechten Lunge ist verwachsen, ebenso die ganze linke Lunge. Das mediastinale Gewebe enthält reichlich Fett. Die Tumoren gehören offenbar vorzugsweise den Lymphdrüsen an, einzelne derselben sind etwas weicher als die übrigen.

An der vorderen Fläche des Herzens, genau dem Septum ventriculorum entsprechend, ist ein Erbsengrosser Geschwulstknoten vorhanden. Im Uebrigen bietet das Herz, ausser einigen gelben Flecken an den Mitralsegeln und einer leichten Verdickung in der Nähe der Noduli Arantii der Aortenklappensegeln, nichts Besonderes dar.

Die grösste Zahl der Tumoren sieht man in der Nähe der Theilungsstelle der Luftröhre, wo sämmtliche Lymphdrüsen entartet sind. Die Entartung erstreckt sich übrigens auch noch höher hinauf an der Luftröhre bis zu den Lymphdrüsen neben der Thyreoidea. Nach der andern Seite erstreckt sich die Entartung auf die bronchialen Lymphdrüsen, von denen aus sie, den Bronchien folgend, in die rechte Lunge hineindringt, wo besonders im Unterlappen die Wandung der Bronchien mächtig verdickt ist durch die Entwickelung von Geschwulstgewebe, welches zwar bis in die Schleimhaut hineindringt, aber doch wesentlich unter derselben sitzt. Auf der Oberfläche des Unterlappens, besonders am Uebergang der Seitenfläche in die basale, finden sich zahlreiche, kleine, flache, prominirende Geschwulstknötchen, die an einigen Stellen dickere und auch das Lungenparenchym betheiligende Knoten bilden. An einer der letzteren Stellen lässt sich deutlich ein kleiner Bronchus mitten in den Herd verfolgen, dem folgend die Geschwulstmasse bis an die Oberfläche gelangt zu sein scheint.

An der rechten Lunge ist keine gleichmässige Geschwulstentwickelung vorhanden an den Bronchien, sondern man sieht in gewisser Entfernung isolirte Knötchen, die auch hier wesentlich unter der Schleimhaut liegen. An den grossen Bronchialästen, sowie auch am unteren Ende der Luftröhre ist die Schleimhaut durch zahlreiche, flache Geschwulstknötchen, die nach oben zu isolirter stehen, und kaum einen Durchmesser von 1 mm. besitzen, vorgewölbt. Nirgendwo ist ein Defect oder Geschwür an der

Oberfläche der Schleimhaut zu sehen. Im Uebrigen ist die rechte Lunge an ihrer Spitze etwas geschrumpft und in ihrer Totalität deutlich emphysematös. Die linke Lunge ist total adhaerent und gleichfalls emphysematös. Sowie auf die Luftröhre und die Bronchien ist die Geschwulstmasse auch auf den Oesophagus übergegangen und zwar bis etwa 3 Finger breit unterhalb der Theilungsstelle der Luftröhre. Daselbst sieht man eine Geschwulstentwickelung in der Submucosa und Muscularis in der Ausdehnung von 4 Finger breit. Die Mucosa ist über der Geschwulstmasse meistentheils unbeweglich.

Milz und Nieren zeigen keine Veränderung. An der hinteren Wand der Blase, in der Nähe der Spitze, befindet sich unter der Schleimhaut ein kirschkerngrosser Geschwulstknoten, ein eben solcher von gleicher Grösse auf der unteren Fläche des rechten Leberlappens. Die convexe Fläche der Leber ist durch vielfache bandförmige Adhäsionen mit dem Zwerchfell verbunden.

In den übrigen Bauchorganen findet sich nichts Abnormes.

Microscopisch untersucht zeigen sich alle Geschwülste zusammengesetzt aus klein- und grosskernigen, leicht zerfallenden Rundzellen, die vielfach in ein deutlich spindel- und sternzelliges Reticulum eingelagert sind.« —

In diesem Fall konnte die Diagnose auf einen Tumor im Mediastinum anticum sofort nach der Aufnahme des Patienten bei der klinischen Vorstellung ohne Schwierigkeit gestellt werden. Die am Sternum vorhandene Dämpfung wurde am einfachsten durch eine Neubildung erklärt, welche mit den am Körper sichtbaren Knoten, die als Hautsarcome gedeutet wurden, sich zwanglos in Zusammenhang bringen liess. Die beiderseits geschwollenen cervicalen und supraclavicularen Lymphdrüsen, sowie das Unvermögen, die hintere Wand des Manubrium sterni vom Jugulum aus zu betasten, trugen nur dazu bei dies als sehr wahrscheinlich erscheinen zu lassen. Die Diagnose konnte denn auch noch insofern genauer präcisirt werden, dass bei der klinischen Vorstellung die Vermuthung ausgesprochen wurde, es handele sich in dem vorliegenden Fall um ein Sarcom, welches primär von den mediastinalen Lymphdrüsen ausgegangen sei, eine Annahme, welche durch die spätere anatomische Untersuchung auch als wahrscheinlich bestätigt wurde.

Die vorhandenen Symptome: die hochgradige Dyspnoe und der intensive Bronchialcatarrh konnten durch Druck eines mediastinalen Neoplasma auf die Trachea, Bronchien und die grossen Gefässe am Herzen recht wohl erklärt werden.

Die Prognose ergab sich aus der malignen Natur des angenommenen Tumor von selbst, und demgemäss konnte die Therapie, da von irgend welchem operativen Eingriff nicht die Rede sein konnte, nur eine symptomatische sein.

Nach kurzer Zeit trat auch schon bei steter Zunahme der dyspnoeischen Beschwerden unter dem Bilde von Suffocation und Hirnoedem der Exitus letalis ein.

Ueber die Dauer des ganzen Processes lässt sich leider gar nichts Bestimmtes angeben. Man kann nur sagen, dass etwa 5 Monate nach der angeblichen Verschlimmerung des Zustandes des Patienten, etwa 6 Wochen nachdem die Hautmetastasen von ihm bemerkt waren, die Krankheit zum Tode geführt hat.

Die Beschwerden, über die der Kranke zu klagen hatte, waren lediglich dyspnoeischer Art. Diese fanden ihre Erklärung, wie auch bereits intra vitam angenommen war und durch die Autopsie bestätigt wurde, in dem durch das Neoplasma auf die Trachea ausgeübten Druck, in dem beträchtlichen Stauungscatarrh in beiden Lungen, in dem Eindringen der Geschwulstentwicklung in die Trachea und die Bronchien, wodurch die Respiration sehr erheblich beeinträchtigt werden musste.

Ueber besondere Schmerzen in der Gegend der Neubildung im Mediastinum hatte der Kranke niemals geklagt. Körper-Oedeme waren bei ihm nicht aufgetreten. Auch konnte von einer, etwa durch den specifischen Charakter des Neoplasma herbeigeführten, Kachexie bei dem Patienten nicht die Rede sein.

Von ganz besonderem klinischen Interesse waren bei diesem Kranken die wiederholten, plötzlich auftretenden und spontan verschwindenden Anfälle von vollständigem Unvermögen zu schlingen.

Dieselben wurden erklärt als wahrscheinlich veranlasst durch den während dieser Anfälle vermehrten Blutgehalt von Geschwulstpartien, die einen Druck auf den Oesophagus ausübten. Beide Male verschwanden die Anfälle bei ruhiger Bettlage, um schliesslich bei constanter Bettlage niemals wieder sich einzustellen. Man darf also wohl annehmen, dass in dieser Situation die Circulation des Blutes gut vor sich gehen konnte, dass aber durch Umhergehen des Patienten der Blutabfluss in der Geschwulstentwickelung um den Oesophagus in irgend einer Weise gehemmt sein musste. — Der Sectionsbefund liess dies später bei der 4 cm. langen, cirkulären Geschwulstmasse im unteren Theil des Oesophagus, die durch vermehrten Blutgehalt die Passage von Speisen allerdings völlig unmöglich machen musste, recht plausibel erscheinen.

II. Fall.

Beobachtung eines mediastinalen Tumor bei einem Patienten aus der consultativen Praxis des Herrn Prof. Ebstein.

Patient, 39 Jahre alt, ist ein im Allgemeinen muskulöser Mann mit geringem Fettpolster, welcher angeblich früher immer gesund gewesen ist. Im März 1878 befand er sich noch in voller und angestrengter Thätigkeit. Seit Ostern 1878 kränkelte er. Genauere Notizen über den weiteren Verlauf fehlen. Die Krankheitssymptome sollen vorwiegend gastrische gewesen sein. Herr Prof. Ebstein sah den Patient zuerst am 21. August 1878.

Der Kranke, welcher angab viel auf der rechten Seite gelegen zu haben, zeigte ein Oedem der rechten Gesichts- und Thorax-Hälfte, sowie des rechten Armes. Ausserdem ergab die physikalische Untersuchung die Anwesenheit eines grossen, rechtsseitigen, pleuritischen Exsudats, welches wegen hochgradigen Athembeschwerden noch an dem-

selben Tage, nach vorgängiger Probepunktion, von Herrn Prof. Ebstein punktirt wurde. Durch die Punktion wurden etwa 2000 ccm. einer serös-fibrinösen, ziemlich trüben Flüssigkeit entleert. Nach der Punktion des Exsudats trat vermehrter Hustenreiz ein und Entleerung schleimiger, indifferenter Sputa. Die Hauttemperatur des Patienten betrug vor der Punktion 38,2°. Die linke Lunge wurde als ganz intact befunden. Der Appetit des Kranken war gut, der Urin eiweissfrei.

Gleich nach der Punktion war nur eine geringe Euphorie bemerkbar.

Den Notizen des Hausarztes des Patienten ist Folgendes über den weiteren Krankheitsverlauf entnommen:

In der Nacht vom 21/22 so gut wie gar kein Schlaf, aber ein sich steigerndes Gefühl von Erleichterung. Am 22. August, Morgens, gestaltete sich das Krankheitsbild folgendermaassen:

Die Hauttemperatur beträgt kaum 37°, die Pulsfrequenz 108, die Respirationsfrequenz 24 in der Minute. Man hört hinten rechts bedeutend Rasseln und crepitirende Geräusche. Vermehrter Auswurf. Vorn rechts Dämpfung und kaum ein Athmungsgeräusch zu hören. Linke Lunge frei und normal.

Am 22. Abends:

Temperatur 37,8°, Pulsfrequenz 108, die der Respiration 24.

Rechts hinten dehnt sich die Lunge fortwährend mehr aus, das Rasseln ist mehr verschwunden, theilweise hört man vesiculäres Athmungsgeräusch. Im Verlauf des Tages etwa 15 Minuten Schlaf. In der folgenden Nacht ist Patient wieder schlaflos. Das subjective Befinden des Patienten ist am 23. ganz gut. Der Kranke meint das Athmen werde ihm leichter und fühle er, dass er mit der rechten Lunge mehr athmen könne. Er vermag jetzt auch auf der linken Seite zu liegen, was ihm früher nicht möglich war. Eine Zunahme des Exsudats hat bislang nicht stattgefunden. Hinten hat sich die Lunge weiter

ausgedehnt. Vorn scheint sie noch in einem Zustande der Verdichtung zu sein. Die vermehrte Schweisssecretion hat bedeutend abgenommen im Verhältniss zu früheren Tagen. Die Excrete sind normal, die Urinmenge ist etwas vermehrt. Appetit gut.

Am 23. und 24. bekommt Patient 1 gr. Chloral per Clysma, um Schlaf zu erzielen.

Am 25. beträgt Abends die Temperatur 38,4°, der Puls 124, die Respiration 28. Schlaf ohne Chloral. Der Appetit des Kranken ist recht gut, besser als an den vorhergehenden Tagen, wo Choral gegeben war.

Am 26. sind die physicalischen Erscheinungen am Thorax folgende:

Rechts oben hinten ist der Percussionsschall voller als links, derselbe geht nach unten allmälig in einen etwas gedämpften Ton über. Eine absolute Dämpfung beginnt erst einige Centimer unterhalb der am unteren Winkel der Scapula gemachten Punktionswunde. Nach der Achselhöhle und der Axillarlinie zunehmende Dämpfung, die sich nach vorn zu immer verstärkt.

Bei der Auscultation sind einzelne Rasselgeräusche, den crepitirenden nach Lungenentzündung ähnlich, zu hören. Vorn rechts nur schwaches Inspirationsgeräusch zu hören. Expirationsgeräusch gar nicht. Die rechte Thorax-Hälfte erscheint erweitert. Am Brustbein finden sich einzelne schmerzhafte Stellen. Ueber dem rechten Hypochondrium bilden sich bläuliche, ecchymotische Stellen.

Die linke Lunge ist normal, ebenso das Herz. Patient kann überall gut liegen. Die Schweisssecretion ist nicht übermässig, aber die Haut ist stets feucht. Das subjective Befinden des Patienten ist des Abends bei der Fieberexacerbation besser als des Morgens. Schlaf gut.

Am 27. scheint es, der Auscultation zufolge, als ob die Ausdehnung der rechten Lunge mehr normal würde. Rechts vorn sind die Ecchymosen stärker geworden. Es macht den Eindruck, als ob in der rechten Thorax-Hälfte etwas stecke, was heraus wolle.

Als am 29. Herr Professor Ebstein zum zweiten Male den Patienten sah, constatirte er Folgendes:

Die Halsdrüsen über beiden Claviculae sind geschwellt. Vom Spitzenstoss ist nichts zu fühlen. Die Herztöne sind dumpf. Vorn rechts ergiebt die Percussion von der 2. Rippe an Dämpfung, die Auscultation aufgehobenes Athmen. Hinten erstreckt sich die Dämpfung bis etwas über die Punktionsstelle. Am Tage vorher hatte der Patient einen syncopalen Zufall.

Am 30. hat sich der Zustand des Patienten seit dem vorhergehenden Tage immer mehr verschlimmert.

Die Temperatur beträgt nicht über 38,2°, die Pulsfrequenz 124—132, die Respirationsfrequenz 24—30 in der Minute.

Der rechte Arm ist heute bedeutend mehr geschwollen. Die Lymphdrüsen in der Achselhöhle sind grösser geworden, die Geschwulst in der rechten Mammillargegend wird teigiger. Die Rasselgeräusche in der rechten Lunge haben sich bedeutend vermehrt, auch ist hier das Athmungsgeräusch entschieden mehr bronchial geworden. Patient wird von Tag zu Tag matter. Derselbe nimmt angeblich nur noch aus Pflichtgefühl Nahrung zu sich. Seine Stimmung ist sehr unruhig und ungeduldig. Der Schlaf ist mässig gut. Husten ist gar nicht vorhanden, dagegen hört man Trachealrasseln.

Am 31. ist im Ganzen keine Veränderung in dem Befinden des Patienten eingetreten. Allgemeinbefinden sehr matt. Schlaf gut. Appetit gering.

Die Auscultation ergiebt rechts hinten und vorn zahlreiche Rasselgeräusche, amphorisches und bronchiales Athmen. Die Dämpfung erstreckt sich hinten bis zur Punktionswunde. Die Oedeme bestehen fort, Husten ist nicht vorhanden. Im Ganzen macht der Zustand des Patienten einen Besorgniss erregenden Eindruck.

Am folgenden Tage erfolgte der Exitus letalis unter Erscheinungen von leichtem Coma. —

Die Autopsie des Verstorbenen wurde von dem Herrn Dr. Schulz in Braunschweig gemacht und ergab Folgendes:

Anatomische Diagnose:

Lymphosarcom der mediastinalen Lymphdrüsen. Metastasen in der rechten Lunge, rechten Pleura, der Leber, der linken Niere, im Pericard und im Magen. Grosses rechtsseitiges, pleuritisches Exsudat.

»Haut gut angeheftet, auf der rechten Brustseite oedematös geschwollen und beim Fingereindruck knisternd. Der rechte Arm ebenfalls oedematös. Unterhautzellgewebe sehr gut entwickelt. Zahlreiche Todtenflecke, starke Todtenstarre. An der linken Seite des Halses sind einige geschwollene Lymphdrüsen zu bemerken.

Schädelhöhle nicht eröffnet.

Die Herausnahme des Brustbeines ist nur mit Schwierigkeiten zu bewerkstelligen, da dasselbe ziemlich fest mit den dahinter liegenden Theilen verwachsen ist, von denen es durch Schnitt getrennt werden muss.

Nach Eröffnung der Brusthöhle zeigt sich der ganze sichtbare Raum durch gelblich-weisse, ziemlich feste Geschwulstmassen ausgefüllt; die rechte Thoraxseite ist angefüllt mit einer ziemlich bedeutenden Quantität klarer, gelblich-röthlicher, seröser Flüssigkeit, durch welche die rechte Lunge nach oben und hinten gedrängt ist. Die Geschwulstmassen sind von der Grösse mehrerer Fäuste, von deren Schnittfläche sich ein rahmiger Saft abstreichen lässt. Durchsetzt sind dieselben von mehreren Haselnussgrossen cystischen Räumen. Zusammengesetzt sind sie aus grösseren und kleineren knotenartigen Geschwülsten, welche, fest unter einander verschmolzen, die ganze Geschwulstmasse bilden.

Der Herzbeutel ist vollständig mit der Geschwulstmasse verwachsen. Er bietet ebenfalls eine weisslich-gelbe, feste Geschwulstmasse dar, die in ihrem oberen Theil wohl 3 Finger dick, weiter nach der Herzspitze zu etwa 2 bis 3 cm. dick ist. Derselbe enthält spärliche Flüssigkeit.

Das Herz ist ungemein schlaff. Auf der äusseren Wand des linken Ventrikels zeigen sich mehrere kleine, flache, weissgelbe Geschwulstknötchen von 5-Pfennigstück-Grösse. Die Herzhöhlen enthalten spärliche Gerinnsel, die Muskulatur ist gelblich-braun und ungemein dünn. (Bei der microscopischen Untersuchung zeigen die Muskelfibrillen starke Fettkörnchenpunktirung). Die Klappen sind sämmtlich normal.

Die linke Lunge ist nirgend adhaerent, von normaler Grösse,

durchweg lufthaltig, bei Druck knisternd, im Gewebe vollständig normal, keine Hyperaemie, kein Oedem.

Die rechte Lunge ist im obern Theil fest mit den nach rechts gewucherten Geschwulstmassen verwachsen, im oberen Drittel des oberen Lappens von diesen (nach microscopischer Untersuchung) durchsetzt. Die beiden unteren Lappen sind stark comprimirt, doch immer noch etwas lufthaltig, ohne besondere Gewebsveränderungen.

Die obere Seite des Zwerchfelles, sowie die Pleura costalis rechterseits sind mit zahlreichen, flachen, gelblich-weissen, grösseren und kleineren Geschwulstknötchen besetzt.

An der Leber, die von normaler Grösse und Form, nicht sehr blutreich und auf der Schnittfläche nicht sehr deutlich acinös ist, findet sich, sowohl im rechten als im linken Lappen, an der Oberfläche je ein etwa Haselnussgrosser, weisser Geschwulstknoten.

Die Milz ist normal.

In der Rinde der linken Niere, die im Uebrigen, wie auch die rechte, sich ganz normal verhält, ist ein Erbsengrosser, gelblich-weisser Geschwulstknoten vorhanden.

Im Magen, der von normaler Grösse, Cardia und Pylorus vollständig normal, finden sich an der kleinen Curvatur in der Schleimhaut zahlreiche, 10-Pfennig und Markstück grosse, vollkommen runde, geschwürartige Substanzverluste, mit stark aufgeworfenen, markig infiltrirten Rändern, von weisslich-gelbem Aussehen.

Die Magenwand ist an den entsprechenden Stellen verdickt, die Schleimhaut im Uebrigen anscheinend normal.

Im Darmtractus keine Veränderungen, die Mesenterialdrüsen sind nicht wesentlich geschwollen.

Durch die microscopische Untersuchung ergab sich, dass die Geschwulstmassen aus zahllosen kleinen Rundzellen, von der Grösse von Lymphkörperchen bestanden. Die Zwischensubstanz zwischen den Zellen war ganz gleichmässig. In der rechten Lungenspitze war die Neubildung in das Lungengewebe selbst hinein gewuchert und, den Interstitien folgend, in die Alveolenwandungen gedrungen. Die Alveolen selbst waren mit Entzündungszellen und mit abgestossenen Epithelien gefüllt.

Die Geschwüre im Magen zeigten dieselbe Zellenform (nicht epithelial). Die Schleimhaut ist an den betreffenden Stellen markig infiltrirt, um die Geschwürsstellen herum findet sich normale Schleimhaut.«

Konnte im vorhergehenden Fall die Diagnose auf einem Tumor im Mediastinum anticum sofort bei der ersten

Untersuchung mit einer an Gewissheit grenzenden Wahrscheinlichkeit gestellt werden, so boten sich hier anfänglich Schwierigkeiten für die Diagnose. Bei der ersten Untersuchung konnte aus den vorhandenen Symptomen nur das pleuritische Exsudat mit Sicherheit diagnosticirt werden. Auffallend war freilich schon damals das starke Oedem der Bedeckungen der kranken Brusthälfte und der entsprechenden oberen Extremität. Ferner war befremdlich, dass nach der Punktion und ausgiebigen Entleerung des Exsudats, welches sich als ein fibrinöses ergab, nur eine geringe Euphorie eintrat, während doch sonst bei Patienten unter diesen Umständen, ceteris paribus, eine bedeutende Erleichterung ihrer Beschwerden eintritt. Dieser Umstand gab sofort der Befürchtung Raum, dass man es nicht mit einem einfachen Exsudat zu thun habe, sondern dass ausser demselben ein Factor vorhanden sein müsse, welcher den Eintritt der Euphorie hinderte. Dieser Argwohn wurde dadurch bewahrheitet, dass bei der zweiten Untersuchung, die Herr Prof. Ebstein 8 Tage nach der ersten vornahm, sich relativ grosse Lymphdrüsenschwellungen in den Fossae supraclaviculares nachweisen liessen. Unter diesen Umständen und wegen der vorhandenen Oedeme, welche als Stauungserscheinungen, hervorgerufen durch Druck auf grosse intrathoracische Venenstämme, angesehen werden mussten, wurde nunmehr die Diagnose eines Neoplasma malignum in der rechten Thoraxhälfte als Ursache der vorhandenen Symptome, insbesondere auch des rechtsseitigen Pleuraexsudats mehr als wahrscheinlich.

Der Symptomencomplex: die Athmungsbeschwerden, der Befund in den Lungen, das Oedem der rechten Gesichtshälfte, des rechten Arms, der rechten Thoraxseite, sowie die rasch zunehmende Mattigkeit des Patienten liess sich durch die Annahme einer malignen Neubildung im Mediastinum anticum in sehr befriedigender Weise erklären.

Die Prognosis war unter diesen Umständen pessima. Eine Wiederholung der Punktion erschien nutzlos, und in der That erfolgte der Exitus letalis sehr schnell, unter Zunahme sämmtlicher Beschwerden, an Marasmus und Kohlensäureintoxication.

Die therapeutischen Massregeln konnten naturgemäss auch hier, nachdem von einer abermaligen Punktion des Exsudats Abstand genommen werden musste, nur symptomatische sein.

Die Section rechtfertigte vollkommen die intra vitam gestellte Diagnose. Wie erwartet fand sich eine Geschwulstentwickelung im Mediastinum anticum vor, die, ausgegangen von den dort befindlichen Lymphdrüsen, nach vorgenommener microscopischer Untersuchung, als Lymphosarcom bezeichnet werden musste. Der Umfang dieses Neoplasma, welches die Grösse mehrerer Fäuste einnahm, das beträchtliche pleuritische Exsudat, die hierdurch bewirkte starke Compression des rechten Mittel- und Unterlappens, die Durchsetzung des oberen Drittels des Oberlappens der rechten Lunge bis in die Alveolen hinein mit Geschwulstmassen, die erhebliche Verdickung des Herzbeutels im oberen Theile in Folge geschwulstiger Entartung desselben, vermochten sehrwohl die klinisch wahrgenommenen Symptome und den schnellen letalen Verlauf der Krankheit zu erklären. Die gastrischen Erscheinungen, welche die Krankheit eingeleitet haben sollen, fanden ihre Erklärung in dem Befund der zahlreichen geschwürartigen Defecte an der kleinen Curvatur des Magens.

Da diese Beschwerden sich schon sehr früh bei den Patienten eingestellt hatten, die microscopische Untersuchung aber ergab, dass diese Veränderungen im Magen auf Metastasen beruhten, so müssen Letztere sich schon sehr früh entwickelt haben.

Auffallend war jedoch wie relativ gut der Appetit des Kranken in den letzten Lebenstagen war und dass trotz der hochgradigen, bei der Section gefundenen Ma-

genveränderungen die Magenverdauung ohne Schmerzen und auffällige Störungen vor sich ging.

Was die Dauer der Krankheit betrifft, so ist man wohl berechtigt anzunehmen, dass sie in diesem Fall, da der Verstorbene sich im März 1878 noch, anscheinend völlig gesund, in angestrengter Thätigkeit befand, derselbe aber seit Ostern desselben Jahres kränkelte, in einem Zeitraum von 5 bis 6 Monaten den letalen Ausgang herbeigeführt hat.

III. Fall.

Neoplasma mediastini antici.

Patient, Carl Wille, 34 Jahre alt, Tischler aus Plauen, stammt aus gesunder Familie. Bis Weihnachten 1878 will er immer gesund gewesen sein. Zu dieser Zeit klagte er über Kältegefühl in beiden Armen und in der linken Schulter, gleichzeitig über Schmerzen im linken Hypochondrium, besonders beim Bücken. Später bekam er das Gefühl von Enge über der Brust, fast allein beschränkt auf die linke Seite, gelegentlich Schmerzen in der linken Brusthälfte. Im Juni 1879 wurde Patient heiser und bemerkte er ein Dickerwerden des Halses, sodass das Schlucken etwas beschwerlich wurde. Verschluckt hat sich der Kranke nie. Seit etwa 6 Wochen vor seiner am 1. October 1879 erfolgten Aufnahme in die hiesige medicinische Klinik, begannen die Halsvenen anzuschwellen, nach und nach auch die der Arme und des Oberkörpers. Seit etwa 4 Tagen vor seiner Aufnahme haben diese Anschwellungen ziemlich plötzlich sehr erheblich zugenommen und gleichzeitig fing Patient an zu husten.

Der Appetit des Kranken ist stets gut gewesen, Erbrechen ist bei ihm niemals eingetreten.

Am 3. October lautet der Status praesens folgendermassen:

Patient ist von mittelmässiger Ernährung, zeigt hochgradige Dyspnoe und tiefe Cyanose, sowie eine enorme Füllung sämmtlicher Venen des Kopfes, Rumpfes und der Arme. Die Jugularvenen sind reichlich daumendick erweitert. Der Hals ist dick. In beiden Fossae supraclaviculares fühlt man reichliche Lymphdrüsen, im Jugulum das obere Ende eines grösseren Tumor, der auf Druck schmerzhaft ist.

Patient hustet viel und expectorirt ein schmutziggebliches Sputum, dem keine elastische Fasern beigemischt sind, das aber reichlich grössere Körnchenzellen, sowie grössere pigmenthaltige Zellen und freies Fett enthält.

Der Spitzenstoss ist nicht sichtbar, ebensowenig abnorme Pulsationen am Thorax. Der Radialpuls ist beiderseits synchron. Die Arterie ist rechts praller gefüllt, links leichter comprimirbar. 124 Schläge in der Minute.

Die Hauttemperatur beträgt 37,6°.

Durch die Perkussion constatirt man eine beträchtliche Dämpfung in der Gegend des Herzens. Das ganze Sternum ist gedämpft. Diese absolute Dämpfung überschreitet den rechten Sternalrand überall um 2 cm., sie erstreckt sich rechts nach unten, von der 4. Rippe an, im Bogen bis zum Sternalrande; links erreicht sie fast die Mammillarlinie und erstreckt sich nach unten bis zur 5. Rippe. Die Gegend der grossen Gefässe ist gleichfalls absolut gedämpft. Auch hier überschreitet die Dämpfung den rechten Sternalrand um 2 cm., ebenso den linken.

Ueber den Lungen ergiebt die Percussion vorn nichts Besonderes.

Die Leberdämpfung beginnt an der 7. Rippe. Dieselbe erstreckt sich rechts in der Mammillarlinie nach unten bis zur Höhe des Nabels und zieht sich von hier im flachen Bogen etwa 2 cm. über dem Nabel weg, zur linken 10. Rippe hin, die sie in der Parasternallinie erreicht. Links vorn ist von der 5. Rippe an abwärts wieder Dämpfung vorhanden. Die Dämpfung in der Milzge-

gend ist vergrössert, lässt sich jedoch nicht deutlich von der Leberdämpfung abgrenzen.

Auscultatorisch finden sich über beiden Lungen intensive catarrhalische Erscheinungen.

Am Herzen hört man überall ein systolisches Geräusch und einen undeutlichen zweiten Ton.

An der hinteren Thoraxfläche ist überall lauter Schall vorhanden.

Der Appetit ist gut, das Schlucken fester Speisen etwas erschwert. Der Stuhl normal. Der Urin ist frei von Eiweiss. Seine Menge beträgt 600 ccm., das spec. Gewicht 1,025, seine Farbe Vogel IV. Reaction sauer.

Die folgende Nacht hat Patient ruhig geschlafen. Am Morgen klagte er weniger über Athemnoth. Die Expectoration ist nach Verabreichung von einem Inf. rad. Ipecacuanhae mit Morphium wesentlich erleichtert.

Tages darauf wird die Dyspnoe wieder etwas hochgradiger, auch wird der Hustenreiz stärker.

Am 11. October nehmen Dyspnoe und Cyanose stark zu. Die Expectoration ist erschwert. Patient bekommt Abends einen Erstickungsanfall, nach Morph. muriat. 0,015 jedoch Erleichterung.

Am 12. October sind die Dämpfungsgrenzen vorn unverändert. Es besteht trockener Catarrh über beiden Lungen. Die Sputa sind spärlich, schleimig-eitrig.

Die Geschwulst, vom Jugulum aus fühlbar, wächst nach oben hin beträchtlich. Sie ist seit 8 Tagen um 1 cm. vorgerückt. Im Urin finden sich Spuren von Eiweiss.

Am 14. October zeigt die rechte Hand oedematöse Anschwellung, die sich bis zum Oberarm erstreckt; linke Hand und untere Extremitäten sind frei. Cyanose und Dyspnoe werden bedrohlicher.

Bei heftigen Hustenstössen wird Patient dunkelblau. Die Venen am Halse sind Daumendick. Auf beiden Augen hat sich Exophthalmos entwickelt. Durch den Augenspiegel lassen sich indess, ausser einem Staphyloma

post. von unregelmässiger Form, auf dem Augenhintergrund keine Veränderungen nachweisen, insbesondere keine Stauungserscheinungen. Des Abends treten mehrere bedrohliche Anfälle von Athemnoth ein. Der Kranke erhält Morphium subcutan.

Am folgenden Morgen erfolgte der Exitus letalis unter den Erscheinungen der Suffocation.

Was die Temperatur anbetrifft, so ist bei dem Fall zu bemerken, dass der ganze Process fieberlos verlief. Nur an einem Abend stieg die Temperatur bis auf 38,3°, im Uebrigen war sie theils normal, theils subnormal, namentlich des Morgens, wo dieselbe nur 36,5° zu betragen pflegte.

Am 13. October stieg die Urinmenge plötzlich spontan bis auf 2300 ccm., am folgenden Tage war sie jedoch wieder bis auf 850 ccm. herabgesunken.

Die Section ergab Folgendes — Section ausgeführt von Herrn Prof. Orth. —

Anatomische Diagnose:

Grosses Rundzellensarcom im Mediastinum anticum, ausgegangen von den mediastinalen Lymphdrüsen. Uebergang der Geschwulstentwickelung auf das Pericard. Pericarditisches Exsudat. Tumor im medialen Theile der linken Lunge. Diffuser Bronchialcatarrh in beiden Lungen. Atelektase des Mittellappens der rechten Lunge. Abplattung des linken Bronchus. Strumöse Entartung des linken Lappens der Thyreoidea. Flache Geschwüre im Anfangstheile des Oesophagus. Thrombose der Vena anonyma sinistra. Fettige Degeneration des linken Nervus recurrens.

»Mässig kräftige Leiche. Ungemein blasse Farbe der Augen- und Mundschleimhaut, stark vorstehende Bulbi. An den unteren Extremitäten ist nichts von Oedem, dagegen zeigt sich eine sehr starke oedematöse Anschwellung des subcutanen Gewebes am Hals und besonders an der Brust. Das Zwerchfall steht rechts am 4. Intercostalraum.

Der Herzbeutel ist stark fluctuirend, und dem entsprechend steht links das Zwerchfell an der 7. Rippe mit nach unten leichter Convexität.

Am Hals findet sich eine strumöse Entartung der Thyreoidea, vorzugsweise des linken Lappens, welcher sich unter das Sternum erstreckt.

Beim Abheben des Sternum zeigt sich eine Reihe knotiger Tumoren im Mediastinum anticum, welche an der linken Seite mit der unteren Hälfte des Manubrium und dem oberen Theile des Corpus fest mit dem Periost in Verbindung stehen.

Die rechte Lunge ragt mit dem vorderen Rande kaum Fingerbreit über die Knochenknorpelgrenze der Rippen hinaus und ist fest mit den erwähnten knolligen Tumoren verwachsen.

Von der linken Lunge ist zunächst zwar nichts zu sehen, man fühlt sie aber in den hinteren und äusseren Abschnitten der Pleurahöhle.

Der Herzbeutel, auch von oben deutlich fluctuirend, reicht bis hinter die Axillarlinie. Dicht am Zwerchfell liegen ein paar Bohnengrosse, harte Lymphdrüsen, von denen mit heller Masse gefüllte Lymphgefässe abziehen.

Die im Herzbeutel vorhandene Flüssigkeit, einige 100 ccm., ist vollkommen klar, stark gelb gefärbt.

Auch das Herz ist stark nach links verschoben, seine Spitze ist genau seitlich nach der Axillarlinie gerichtet. In den oberen Partien des Herzbeutels, wo die grossen Gefässe liegen sollten, sieht man eine höckrige Geschwulstmasse in die Herzbeutelhöhle hineinragen, deren Breite 14 cm., deren Ausdehnung im Ganzen nach vorn 5 cm. beträgt. Am dicksten ist dieselbe am Herzen, wo besonders nach links vom rechten Herzohr ein grösserer Tumor sich verwölbt. Die Farbe der Geschwulstmasse ist der im Mediastinum sichtbaren gleich, fast weiss. Hier und da sieht man an der Oberfläche, dann aber meist sehr zahlreiche dünnwandige stark gefüllte Gefässchen. Bei der Herausnahme der Hals- und Brustorgane in toto zeigt sich eine Verwachsung des unteren Lappens der linken Lunge mit der Pleura costalis und diaphragmatica.

Bei der Betrachtung von hinten sieht man nach innen von der linken Lunge einen Tumor sich vorwölben, welcher dicht neben der Aorta liegt, sie aber in ihrem Lumen anscheinend nicht beeinträchtigt. Eine leichte Prominenz zeigt sich dagegen im Oesophagus, dicht neben der erwähnten Stelle.

Starke oedematöse Schwellung der Rachen- und Gaumenschleimhaut, Vergrösserung der Tonsillen und der Follikel des Zungengrundes, der überall kleine Haemorrhagien zeigt. Im linken Sinus pyriformis sind mehrere Stecknadelkopfgrosse und ein etwas grösseres Knötchen vorhanden. Letzteres erweist sich als ein kleines, mit einer dicken Masse gefülltes Cystchen. Im Anfangstheil des Oesophagus sind mehrere, flache Geschwürchen mit etwas gelblichem Grunde und überhängenden Rändern, die anscheinend aus Follikeln hervorgegangen sind.

Die Luftröhre zeigt keine wesentliche Raumbeengung. Ihre Schleimhaut, überall mit eitrigem Secret bedeckt, nimmt nach unten zu eine immer dunklere, bläuliche Färbung an.

Die Schleimhaut des Kehlkopfes ist oedematös, im Ganzen blass, aber mit zahlreichen Haemorrhagien besetzt. Auch der rechte Bronchus zeigt dickes, schleimiges Secret, aber keine wesentliche Beeinträchtigung des Lumen, während der linke von vorn nach hinten deutlich abgeplattet ist und dem kleinen Finger deutlich Widerstand entgegensetzt. Die Schleimhaut desselben ist weniger cyanotisch als die des rechten.

Die in die Pericardialhöhle vorragenden Tumoren umgreifen fast ringförmig die Anfangstheile der grossen Arterien. Die vordere Wand der Arteria pulm. ist sehr stark nach dem Lumen zu vorgewölbt, der linke Ast beträchtlich enger als der rechte. In dem aufsteigenden Ast der Aorta ist keine wesentliche Beeinträchtigung des Lumen zu fühlen. Die Klappen sind intact. Das Herzfleisch zeigt eine blasse, grau-braune Färbung, kein deutliches Zeichen von Degeneration, doch erscheint rechts die Färbung etwas fleckig.

Die beiden Lungen sind im Ganzen lufthaltig, doch ist der Luftgehalt der linken bedeutend geringer als der der rechten, bei der nur der Mittellappen atelektatisch ist. Auch in den kleineren Bronchien findet sich noch schleimig-eitriges Secret, wenn auch nicht so stark wie in den grossen.

Das ganze Mediastinum anticum ist von einem Tumor eingenommen, der bis auf die Scheide der Aorta und ihrer Aeste geht und eine Dicke von 7 cm. hat. Derselbe zeigt auf dem Durchschnitt eine Zusammensetzung aus kleineren, knolligen Portionen von hellgrau-blasser Farbe und ziemlich weicher Consistenz, zwischen denen etwas derbere, mehrfach leicht gelblich gefärbte, offenbar bindegewebige Streifen hinziehen. An 2 Stellen ist die Farbe der Geschwulstmasse eine homogen gelbe. Die Stellen sind aber nicht gross. Am oberen Ende des grossen Tumor ist ein Apfelgrosser, kleinerer, durch eine leichte Furche von ihm abgegrenzt. Derselbe liegt dicht hinter dem Sternum und ist durch ganz besondere Weichheit ausgezeichnet. Schon beim blossen Durchschneiden tritt reichlich milchige, leicht röthliche Flüssigkeit an der Schnittfläche aus. In grösserer Zahl als in dem Haupttumor sieht man hier röthliche Gefässchen. Nach oben zu ist dieser kleine Knoten durch eine deutliche Furche vom rechten Schilddrüsenhorn abgegrenzt, den Istmus überlagert er etwas. Mit dem linken Horn erscheint er auaserordentlich fest verwachsen.

Die Vena jugularis dextra, enorm erweitert, enthält ein frisches Blutgerinnsel. Die ebenfalls erweiterte, mit dicken Wandungen versehene linke enthält ein älteres, theilweise fest anhaftendes Gerinnsel.

Der Tumor ist in die Vena anonyma sinistra hineingewachsen, deren Lumen ganz von ihm erfüllt ist. Er reicht, theilweise das Lumen ausfüllend, in die Vena cava sup., ist hier von etwas frischen Blutgerinnsel umgeben und dringt bis zur Einmündungsstelle in den rechten Vorhof vor.

Der linke Nervus recurrens zeigt microscopisch sehr starke Fettdegeneration. Am rechten ist nichts davon zu sehen.

Die Organe des Unterleibes zeigen die Spuren starker Stauung. Nirgends finden sich Metastasen.«

Auch in diesem Fall stellten sich der Diagnose keine erheblichen Schwierigkeiten in den Weg. Schon aus der Anamnese ergaben sich Anhaltspunkte, die den Schluss zuliessen, dass es sich zum Theil um Symptome handelte, die durch Druck einer Neubildung auf den Plexus brachialis herbeigeführt sein könnten. Das Kältegefühl im linken Arm, die Schmerzen in der linken Schulter und auf der linken Brustseite liessen sich so leicht erklären. Ueber die Ursachen dieser Erscheinungen gab die Percussion alsbald weitere Aufklärung. Hierdurch constatirte man eine ganz erhebliche Dämpfung in der Gegend des Sternum, die unmöglich durch einen pericardialen Erguss oder eine Vergrösserung des Herzens erklärt werden konnte. Gegen Ersteres sprach nicht nur die Form der Dämpfung, welche durchaus nicht der bei der Pericarditis vorkommenden entsprach, sondern der ganze objective Befund; gegen Letzteres die Beschaffenheit des Pulses, das Fehlen des Spitzenstosses, der weder fühl- noch sichtbar war, der nicht verstärkte zweite Pulmonalarterienton.

Von einem Aortenaneurysma konnte man gleichfalls absehen, da von einer Pulsation am Sternum nichts zu sehen oder zu fühlen war, und der Puls auf beiden Körperhälften synchron befunden wurde. Auch durfte der Auscultation zufolge eine Infiltration der medialen Lungenränder ausgeschlossen werden.

Die Berechtigung der Annahme eines Neoplasma, und zwar im Mediastinum anticum, wurde aber völlig gesichert durch die im Jugulum deutlich fühlbare Geschwulst, welche ganz richtig, wie die Section später ergab, als das obere Ende eines grösseren Tumor gedeutet wurde.

Ueber die maligne Natur der Neubildung konnten kaum Zweifel entstehen, da dieselbe schnell gewachsen war und die Beschwerden des Patienten rasch sehr bedrohliche geworden waren.

Durch die Annahme dieses Neoplasma liessen sich die bestehenden Symptome: die bereits erwähnten Schmerzen, die hochgradige Dyspnoe und die venösen Stauungen auf der oberen Körperhälfte sehr wohl erklären.

Die Section bestätigte vollkommen die intra vitam gestellte Diagnose und ergab, dass es sich um ein sehr beträchtliches Sarcom im Mediastinum anticum handelte, welches, der microscopischen Untersuchung zufolge, aus zahllosen kleinen Rundzellen mit grossen Kernen und deutlichen Kernkörperchen bestand, die in ein zartes, intercelluläres Reticulum eingelagert erschienen. Durchsetzt waren diese weicheren Partien von derben Bindegewebssträngen.

Ueber den Ausgangspunct des Tumor liess sich leider nichts ganz Positives eruiren, doch darf man wohl annehmen, dass derselbe sich auch in diesem Fall von den mediastinalen Lymphdrüsen aus entwickelt hatte. Diese Annahme dürfte gestützt werden können durch den microscopischen Befund in einer sarcomatös entarteten Lymphdrüse aus der hinteren Wand des Haupttumor. Auch hier fanden sich zahllose Rundzellen von derselben Beschaffenheit wie die in den Tumoren vorgefundenen. Herr Prof. Orth, der die Güte hatte die von mir angefertigten Präparate sich anzusehen, erklärte diese Wahrscheinlichkeitsannahme vollkommen berechtigt.

Die hochgradigen Stauungserscheinungen in der venösen Blutcirculation waren veranlasst worden durch den Uebergang der Geschwulstbildung auf das Pericard, die

namentlich in der Gegend der grossen Gefässe am Herzen besonders stark waren und hier die vordere Wand der Arteria pulm. bedeutend nach dem Lumen zu vorgewölbt hatte, ferner durch die Geschwulstentwicklung in der Vena anonyma sinistra, deren Lumen dadurch vollständig eingenommen war. Von hier aus war die Neubildung sogar bis in den rechten Vorhof vorgerückt.

Wurde schon hierdurch die Decarbonisation des Blutes in bedrohlicher Weise erschwert, so musste diese Gefahr noch sehr vergrössert werden durch den catarrhalischen Zustand beider Lungen, wodurch sämmtliche Bronchien mit Secret gefüllt waren, ferner dadurch, dass der Mittellappen der rechten Lunge in Folge von Atelectase vollkommen ausser Function gesetzt war, schliesslich auch noch durch die oedematöse Schwellung der Schleimhaut des Kehlkopfes, durch die Compression des linken Bronchus und durch die Anschwellung beider Tonsillen. Gründe genug die den Exitus letalis durch Suffocation als sehr natürlich erscheinen lassen.

Die Schluckbeschwerden, über die der Patient geklagt hatte, rührten offenbar her von den im Anfangstheile des Oesophagus vorgefundenen flachen Geschwüren.

Die fettige Degeneration des linken Nervus recurrens hatte die Veränderung der Stimme zur Folge gehabt. Intra vitam hatte eine Affection des Recurrens nicht diagnosticirt werden können, weil die laryngoscopische Untersuchung des Patienten unmöglich gewesen war.

Natürlich konnte auch in diesem Fall die Therapie nur eine symptomatische sein. Die Beschwerden des Kranken waren lediglich dyspnoeischer Art gewesen.

Auffallend könnte es erscheinen, dass trotz der hochgradigen venösen Stauung am Kopf und Hals, trotz Exophthalmos auf beiden Augen, auf dem Augenhintergrund keine Stauungserscheinungen ophthalmoscopisch nachgewiesen werden konnten.

Herr Prof. Leber erklärte diesen Befund auf Grund von experimentellen Beobachtungen in folgender Weise:

Alle grösseren Venen sind in einem sehr hohen Grade fähig ausgedehnt zu werden und ihr Inhalt steht unter einem sehr niedrigen Druck. Dagegen ist der Druck in den intraocularen Venen relativ hoch, da sie den im Mittel etwa 25 mm. Hg betragenden Augendruck zu tragen haben, ohne comprimirt zu werden. Wird nun z. B. durch Thrombose der Abfluss aus der Vena jugularis gehindert und ist die Entwickelung eines Collateralkreislaufs unmöglich gemacht, so wird dadurch, bei der Weite und Dünnwandigkeit der grösseren Venen, niemals eine Drucksteigerung in derselben hervorgerufen, die hinreicht um sich bis in das Innere des Auges fortzupflanzen. Ihre Wand, und eventuell auch die Wände der grösseren Wurzeln derselben, wird durch das einströmende Blut zwar continuirlich ausgedehnt, ohne dass aber bei der grossen Nachgiebigkeit der Venenwandungen der Druck in ihrem Inneren um eine in Betracht kommende Quote steigt. Nur dann, wenn bei der Ausdehnung der Venen der in ihnen herrschende Druck dem Druck in den intraocularen Venen um ein Bedeutendes näher käme, könnte es auch zu einer Rückstauung in die letzteren kommen.

So ist es denn auch von Memorsky*) experimentell nachgewiesen, dass bei Kaninchen, denen man beide Venae jugulares communes unterbindet gar keine Stauungserscheinungen auf dem Augenhintergrund auftreten.

Bei diesem Patienten liess sich der Ursprung seiner Erkrankung auf 10 Monate vor seinem Tode zurückverfolgen. Vor dieser Zeit war er angeblich ganz gesund. In den ersten 8 Monaten waren keine erheblichen Beschwerden vorhanden, danach trat aber eine beträchtliche Verschlimmerung ein, die stetig steigend, rasch den letalen Ausgang herbeiführte.

---

*) Die Circulations- und Ernährungsverhältnisse des Auges von Herrn Prof. Leber. Graefe-Saemisch. pag. 353.

IV. Fall.

Neoplasma in cavo thoracis.

Karl Kunze, 40 Jahre alt, Eisenbahnpackmeister aus Kassel, dessen Vater an der Cholera, dessen Mutter nach 1jährigem Krankenlager an unbekannter Krankheit starb, war in seiner Jugend stets gesund. Zuerst im Sommer 1875 hatte er Schmerzen beim Stuhlgang. Diese wurden stets schlimmer, der Stuhl war immer angehalten. Es war ihm als ob sich bei starkem Drängen ein Stück Darm aus dem After drängte. In's Kasseler Krankenhaus aufgenommen wurde als Sitz des Leidens eine Geschwulst im untern Theil des Rectum erkannt und exstirpirt. Im folgenden Frühjahr recidivirten die Schmerzen und die übrigen Beschwerden. Patient ging sodann nach der hiesigen chirurgischen Klinik und wurde am 2. Juni 1876 abermals operirt (nach Ausweis des Journals der hiesigen chirurgischen Klinik an einem Myoma recti) und bald darauf geheilt entlassen. Nach fast 3jährigem vollkommenen Wohlbefinden empfand er im März 1879 ein häufiges Frösteln. Es stellten sich häufige Athembeschwerden ein. Das Frösteln wurde in der rechten Brustseite empfunden und erstreckte sich nach der rechten Hüfte hin. Der hinzugezogene Arzt glaubte darauf nicht viel geben zu dürfen, und Patient verrichtete nach einigen Tagen Schonung wieder seinen Dienst. Am 21. März 1879 empfand er starken Frost und Stiche in der rechten Thoraxseite. Diesmal erklärte ein zweiter Arzt sein Leiden für eine Brustfellentzündung. Patient musste viel husten und hatte Athembeschwerden, die nicht nachliessen. Am 29. Mai bemerkte er bei einem starken Hustenanfall einen stechenden Schmerz an der rechten seitlichen Halsgegend und bald darauf eine Anschwellung. Patient will in letzter Zeit etwas abgemagert sein. Er hatte stets Appetit. Sein Stuhlgang war geregelt.

Am 5. Juni 1879 in die hiesige medicinische Klinik aufgenommen lautet der Status praesens des Kranken folgendermassen.

Patient, der sich in etwas erhöhter Rückenlage befindet, ist ziemlich kräftig gebaut. Seine Ernährung ist ziemlich gut, die Musculatur schlaff. Die rechte Gesichtshälfte erscheint etwas dicker als die linke. Haut und Gesichtsfarbe livide. Leichter Skleralicterus, mässige Cyanose der Lippen. Die äusseren Halsvenen sind beiderseits stark geschwollen. Die Hauttemperatur beträgt 37°, der Puls schwach, klein, beiderseits gleich in den Radialarterien, 100 Schläge in der Minute.

Die Respirationen sind oberflächlich, frequent, 36 in der Minute, mit bedeutend abgeschwächter Betheiligung der rechten Thoraxseite.

Der Thorax selbst ist im Allgemeinen gut und weit gebaut. Auf der rechten Seite sind die Rippen wenig durchzufühlen. Man bemerkt unter der rechten Clavicula 2 Querfinger vom Sternum, nach rechts bis zur vorderen Axillarlinie sich erstreckend, eine flach gewölbte Hervortreibung des Thorax, welche auf Druck, besonders in der Gegend der 4. Rippe, sehr empfindlich ist. Der Tumor fühlt sich hart an, erscheint nicht absolut glatt, deutliche Prominenzen sind jedoch nicht an demselben zu fühlen. In der Umgebung dieser Geschwulst ist die Haut geschwellt, besonders nach der Achselhöhle zu.

Die ganze vordere rechte Thoraxhälfte, von der Clavicula an abwärts, zeigt fast absolute Dämpfung, die sich über die Axillarlinie nach hinten fortsetzt. Nur über den Beginn der absoluten Leberdämpfung ist eine Zone, wo der Schall wieder etwas heller wird. Rechts vorn oben abgeschwächtes Vesiculärathmen. Rechts hinten ist am Thorax die Haut mehr gespannt. Oedem ist hier nicht vorhanden. Die rechte Seite ist stärker convex als die Linke. In der Fossa supraspinata findet sich keine vollständige Dämpfung, dagegen auf dem übrigem Theil der rechten Thoraxhälfte fast vollständig leerer Schall.

Hier hört man überall leicht bronchiales Athmen, am deutlichsten ausgeprägt in der Fossa infraspinata, untermischt mit vielen Rasselgeräuschen, trocknen Characters. Die linke Lunge zeigt verschärftes vesiculäres Athmen, überall mit trocknen tönenden Rhonchi untermischt, während die Percussion nichts Abnormes giebt.

Das Herz verhält sich in normalen Grenzen. Abnormitäten sind hier nicht nachzuweisen.

Die Leber überragt den Rippenbogen, durch die Percussion nachweislich, um mehrere Querfinger. Der untere Rand derselben lässt sich wegen Spannung der Bauchdecken nicht durchfühlen.

Die Dämpfung in der Milzgegend ist nicht vergrössert.

Sputum gering, zäh-schleimig.

Der Urin ist eiweissfrei. Seine Menge beträgt 1000 ccm., das spec. Gewicht 1,015, Farbe Vogel V. Reagirt sauer.

Am 9. Juni scheint der Tumor etwas vergrössert. Die Herzdämpfung reicht heute 1 cm. über die linke Mammilla. Patient klagt viel über Stiche und Schmerzen in der rechten Thoraxhälfte, besonders bei Bewegungen und Berührungen. Sonst ist der Zustand des Kranken unverändert.

Am 12. Juni treten an der 6. Rippe rechts ectatische Venen hervor, die sich von der Regio epigastrica aus auf den rechten Rippenbogen fortziehen. Zwischen der 6. und 7. Rippe fühlt man eine undeutliche Pulsation. Rechts ist auch leise Percussion schon sehr schmerzhaft. Die ganze vordere Fläche der rechten Thoraxhälfte ist gedämpft. Diese Dämpfung, welche sich nicht von der Leberdämpfung abgrenzen lässt, erstreckt sich nach abwärts in der rechten Mammillarlinie bis 2 Querfinger unterhalb des Nabels, in der Medianlinie bis 2 Querfinger über den Nabel. Die Percussion ist auch links schmerzhaft, ergiebt jedoch nichts Abnormes.

Die Herzdämpfung und Resistenz überragen den rechten Sternalrand um etwa 2 Querfinger. Oberhalb der linken Clavicula sind eine Reihe kleiner, nicht schmerzhafter Lymphdrüsen zu fühlen.

Das Athmungsgeräusch ist rechts vorn durchweg abgeschwächt, rauh, nicht deutlich schlürfend. An manchen Stellen hört man beim Exspirium deutliches Pfeifen.

Links von oben findet sich lautes Pfeifen, das Athmungsgeräusch vorn ist rauh, mit trocknen Rasselgeräuschen untermischt.

Die Herztöne sind dumpf, aber rein.

Rechts hinten, wie auch in der rechten seitlichen Thoraxpartie, ergiebt die Percussion eine vollständige Dämpfung, nur in der Fossa supraspinata hellt sich der Schall etwas auf.

Das Athmungsgeräusch ist rechts hinten überall, mit Ausnahme der Fossa supraspinata, wo dasselbe vesiculär befunden wird, deutlich bronchial.

Links hinten ist überall rauhes Athmen.

Durch die vorgenommene Probepunktion konnte nichts entleert werden.

Die Temperatur beträgt 37,5°, die Pulsfrequenz 90, die Respiration 24.

Am 23. Juni klagt Patient noch immer über heftige Schmerzen in der Gegend der Hervorwölbung am Thorax. Der Tumor hat inzwischen sicht- und fühlbar, besonders in der Breite, zugenommen. Das Herz ist noch etwas mehr als früher nach links verschoben.

In den letzten 3 Tagen hatte der Patient ziemlich profuse Durchfälle, die sich indess durch Verordnung von Bismuthum subnitricum, 4 mal täglich 0,5 gr. und einer Dosis Laudanum von gtt. 10 legten. Die Hauttemperatur beträgt 37,7°, der Puls 80, die Respiration 28.

Bis zum 6. Juli hat der Tumor an Höhe und auch an Ausdehnung in der Breite entschieden wieder zugenommen.

Die Dämpfung auf der rechten Thoraxseite erstreckt sich jetzt nach links bis 1 cm. über den linken Sternalrand. Im Uebrigen sind vorn und hinten die physikalischen Erscheinungen unverändert. Patient hat bei Bewegungen viele Stiche vorn unterhalb des Tumor. Keine Durchfälle mehr.

Am 18. Juli ist der Tumor wieder grösser und prominenter geworden. In der rechten Achselgegend hat sich eine weiche Schwellung etablirt. Die Schmerzen im Tumor dauern fort.

Am 23. Juli fühlt sich Patient bedeutend schlechter als früher. Die Schwellung im Gesicht und auf der rechten Thoraxhälfte hat sehr zugenommen, auch ist der rechte Arm sehr geschwollen. Die Geschwulst unter der rechten Clavicula ist wieder gewachsen. Die Dämpfung hat nach links noch um 1 cm. zugenommen. Patient empfindet auch bei den leisesten Bewegungen heftige Stiche im Tumor.

Bis zum 28. Juli hat das Allgemeinbefinden des Patienten im Wesentlichen nicht gelitten. Die Untersuchung des Rectum hat nichts Krankhaftes ergeben. Der Tumor wächst noch immer. Das Mediastinum anticum ist bis 3 cm. über den linken Sternalrand dislocirt. Vom 1. Herzton ist über der Geschwulst nichts zu hören. Die Weichtheile am Thorax sowie die Bauchdecken sind oedematös infiltrirt. Letztere sind stark gespannt. Hinten am Thorax sind keine Veränderungen vorhanden.

Am 31. Juli stellt sich auch Oedem des rechten Beines ein. Patient hatte wieder starken Durchfall, der auf Verabreichung von Bismuthum subnitricum nachliess. Ausser über die früheren Schmerzen in der Thoraxseite klagt Patient jetzt auch Schmerzen im rechten Arm.

Am 5. August ist der Tumor noch immer im Wachsen begriffen, besonders in seiner Prominenz. Die Oedeme des rechten Beines und des Armes haben zugenommen. Auch das Scrotum ist jetzt oedematös. Es bestehen wie-

der Durchfälle, die aber nach Darreichung von Tinct. opii simpl. bedeutend abnehmen.

Bis zum 16. August haben die Oedeme zugenommen, das Oedem der rechten Gesichtshälfte ist aber auffällig geringer geworden. Die Geschwulst hat nicht abgenommen. Die physikalischen Erscheinungen am Thorax haben sich nicht verändert. In der letzten Zeit klagt Patient häufig über Athembeklemmung. Heute Morgen befindet sich der Kranke subjectiv besser als sonst. Pulsfrequenz 120.

Am 3. September erfolgte der Exitus letalis ohne auffällige Erscheinungen. Die Geschwulst war in der letzten Zeit noch stetig gewachsen und prominenter geworden. Dabei wurden die Oedeme der rechten Körperseite sehr stark, gegen das Ende wurde auch noch die linke obere Extremität oedematös. Die dyspnoeischen Beschwerden waren sehr stark, es bestand Cyanose des Gesichts. Patient konnte zuletzt nur noch stossweise sprechen. In der letzten Zeit konnten die sehr grossen Beschwerden nur durch grosse Morphiumdosen gemildert werden.

Ein Ueberblick über die Temperaturcurve des Verstorbenen ergiebt ein geringes Fieber, von remittirenden Character. In der Regel hielt sich das Fieber unter 38°, vereinzelt stieg es jedoch bis auf 38,5°. Die Unterschiede zwischen den Tagesschwankungen, des Morgens und des Abends, betrugen meistens 0,5°.

Die Section (ausgeführt von Herrn Prof. Orth) ergab Folgendes:

Anatomische Diagnose:

»Grosses intrathoracisches Spindelzellensarcom der rechten Brusthöhle, ausgegangen von der Pleura, mit Compression des rechten Herzens und allgemeinen Stauungserscheinungen. Metastatische Knoten in der linken Lunge.

Mässig abgemagerte Leiche. Todtenflecke besonders rechts. Zahlreiche Haemorrhagien auf der linken Brustseite. Etwas oberhalb der rechten Mammilla ein Faustgrosser prallelastischer Tu-

mor. Oedem der rechten Extremitäten, desgleichen der linken Hand und des Scrotum. Panniculus und Musculatur mässig gut.

Der Tumor der rechten Brustseite wird von normaler Haut überzogen. Der ihn überziehende Theil des Pectoralis major ist wesentlich verdünnt (microscopisch findet sich: geringe braune Atrophie, geringe fettige Degeneration).

Zur bessern Darstellung des Tumor werden die gesammten Brust- und Halsorgane gemeinsam herausgenommen, wobei es nothwendig wird, dass rechterseits die Rippen etwas nach aussen von der vordern Axillarlinie durchsägt werden. Die linke Lunge lässt sich sodann mit einiger Leichtigkeit herauswälzen. Der Inhalt der rechten Thoraxhälfte widersteht lange allen Versuchen ihn herauszunehmen.

Es gelingt schliesslich, doch bleiben Partien der blauschwarzen und luftleeren Lunge in der Gegend der oberen Brustwirbel haften. Man übersieht auf dem Durchschnitt sodann, dass die gesammte Tumormasse innerhalb der Brusthöhle von einer solchen Grösse ist, dass der beschriebene extrathoracische Tumor als knopfförmiger Anhang erscheint, der die 2. und 3. Rippe usurirt hat. Die rechte Lunge ist nach hinten und oben an die Wirbelsäule, sowie an die Rippen angedrängt. Die Hauptmasse des Tumor liegt nach vorn von der Lunge in einer Dicke von 12 cm., erreicht nach links die linke Mammillarlinie, presst sich nach unten und links fest an den Herzbeutel, sodass nach dessen Eröffnung ein vollständig comprimirter rechter Vorhof und ein mässig comprimirter Ventrikel sichtbar wird, während die weissliche Farbe des Tumor durch die Wand des Herzbeutels durchschimmert und das Herz durch die Geschwulstmasse nach links verdrängt ist. Nach oben ragt der Tumor bis zur Höhe der Clavicula, nach rechts bis zur vorderen Axillarlinie, nach unten ist der Tumor mit der Kuppe des Diaphragma verwachsen und hat hier etwa eine Dicke von 4—5 cm. Während der Durchschnitt der Geschwulst auf der vorderen und der lateralen Seite rein weiss sich zeigt, von fast weicher Consistenz, ist die untere und hintere Partie blutreicher, zerreisslicher, matscher.

Die Maasse des Tumor sind folgende: die Höhe desselben beträgt 17,5 cm.; die Breite 22 cm. und die Dicke 12 cm.

Die rechte Lunge, welche auf eine Dicke von 4—5 cm. reducirt ist, enthält ausserdem noch zwei selbstständige Knoten, einen von Wallnussgrösse und einen zweiten, kleineren, beide von derselben Beschaffenheit wie der grosse.

Im untern Theil des obern Lappens der linken Lunge findet sich ebenfalls ein knollig zusammengesetzter, fast Faustgrosser,

festelastischer, auf dem Durchschnitt fast rein weiss aussehender Tumor. Im Uebrigen zeigt die linke Lunge, ausser bedeutend dunkler Färbung, keine pathologische Veränderungen. Die Bronchien sind hellroth, enthalten schaumige Flüssigkeit. Die Venen sind leer. Herderkrankungen fehlen.

Am Zungengrund sind die Papillen ausserordentlich geschwellt.

Am Kehlkopf finden sich keine Veränderungen, desgleichen nicht in der Trachea und im Oesophagus. Zu beiden Seiten der Trachea ein fast kinderhandgrosser Colloidkropf der Thyreoidea.

Milz von normaler Grösse, blauroth.

Trabekel und Follikel gut erkennbar. Consistenz derb.

An den Nieren sind keine wesentliche Veränderungen vorhanden.

Die Leber ist mässig vergrössert, von braun-rother Farbe. Die Acini sind sehr klein, im Centrum blauroth, in der Peripherie heller.

Die Mucosa des Darmes zeichnet sich aus durch einen grossen Blutreichthum und ziemlich starke Faltenbildung. Die Färbung ist bis zum Mastdarm durchweg braun-roth.

An der Blase finden sich keine Veränderungen. Die Section des Gehirns ergiebt ebenfalls keine Veränderungen.

Die microscopische Untersuchung ergiebt ein grosszelliges Spindelzellensarcom mit sarcomatöser Umwandlung der Gefässe.«

Die Diagnose eines Neoplasma im Mediastinum anticum konnte in diesem Fall, bei der deutlichen Prominenz eines Tumor auf der rechten Brusthälfte, der offenbar vom Cavum thoracis ausging, keine besonderen Schwierigkeiten bereiten. Die Dämpfung an dieser Stelle entsprach durchaus dieser Annahme. Für eine Verbreiterung des Herzens, für ein Aortenaneurysma, für Senkungsabscess, oder für einen an der betreffenden Stelle entstandenen Abscess, etwa vom Sternum oder von den Rippen ausgehend, endlich für einen Infiltrationszustand der medialen Lungenränder, fanden sich durchaus keine Anhaltspuncte. Auch ein pleuritisches Exsudat musste ausgeschlossen werden, da die vorgenommene Punction keinen Erguss in die Pleurahöhle ergab.

Der Symptomencomplex wurde durch die Annahme einer Neubildung im Mediastinum anticum, und zwar maligner Natur, vollständig erklärt.

Die dyspnoeischen Beschwerden ergaben sich durch den von dem, der Percussion zufolge jedenfalls beträchtlichen Tumor, auf die rechte Lunge, eventuell auch auf die Trachea ausgeübten Druck, der fast an allen Stellen der rechten Lunge zu einer völligen Compression des Lungengewebes geführt haben musste, da überall, mit Ausnahme von hinten in der Fossa supraspinata, bronchiales Athmungsgeräusch gefunden wurde. Die Beschwerden wurden noch dadurch erhöht, dass auch die linke Lunge sich im Zustande des Catarrhes befand, wodurch die vicariirende Thätigkeit der linken Lunge in sehr gefährlicher Weise beeinträchtigt werden musste.

Diese klinisch eruirten Thatsachen bestätigte vollkommen die anatomische Untersuchung. In der rechten Brusthöhle wurde ein von der Pleura ausgehendes, grosses Spindelzellensarcom vorgefunden. Die Spindelzellen zeigten lange Fortsätze, sehr grosse runde Kerne und deutlich erkennbare Kernkörperchen. Durchsetzt war der Tumor von zahlreichen, bis haselnussgrossen, glattwandigen, cystischen Höhlräumen, offenbar entstanden durch fettige Degenerationen von Sarcommassen.

Durch diese Geschwulstentwicklung war die Substanz der rechten Lunge auf eine Dicke von 4—5 cm. im Durchschnitt reducirt. Ausserdem fand sich ein metastatischer Tumor in der linken Lunge, welcher erklärlicher Weise der klinischen Untersuchung entgangen war, da er keine durch diese eruirbare Erscheinungen veranlasst hatte.

Die rechtsseitigen Oedeme am Gesicht, Arm und auf der Brust rührten her von dem gehemmten Rückfluss des venösen Blutes zum Herzen in Folge der Compression der Vena anonyma dextra seitens des mediastinalen Tumor.

Die gegen das Ende erfolgten Oedeme des rechten Beines und des linken Armes erklärten sich aus dem Sectionsbefund am Herzen, aus dem vollständig comprimirten rechten Vorhof und dem stark comprimirten rechten Ventrikel.

Unklar war und blieb es jedoch, auch nach der Autopsie, weshalb das linke Bein von Oedem frei geblieben war, da ja hier der Rückfluss des venösen Blutes im gleichen Grade erschwert war wie bei der rechten Unterextremität. Von Thrombo en im Gebiet der betreffenden Venen der entsprechenden Unterextremität ist im Sectionsprotocoll nichts bemerkt.

Die zeitweise auftretenden Durchfälle wurden jedenfalls veranlasst durch einen Stauungscatarrh im Intestinaltractus, da ja auch hier der Abfluss des Blutes erheblich erschwert war.

In diesem Fall trat ein Symptom ganz besonders in den Vordergrund, ich meine die überaus grosse Schmerzhaftigkeit im Bereiche des Tumor. Diese Empfindlichkeit machte sich gleich von Anfang an geltend, wurde ja doch der Kranke erst durch Stiche in der rechten Halsgegend, während eines heftigen Hustenanfalls, auf sein Leiden aufmerksam gemacht, — und blieb auch ununterbrochen bis zum Tode. In der ersten Zeit blieben diese Schmerzen auf die Gegend des Tumor beschränkt, später strahlten sie auch in den rechten Arm aus, jedenfalls herbeigeführt durch Druck der Neubildung auf den Plexus brachialis. Diese Schmerzen waren stets sehr erheblich. Auch die geringsten Bewegungen oder Berührungen waren immer von lebhaftem Schmerzgefühl gefolgt.

Die Therapie konnte auch hier naturgemäss nur eine symptomatische sein. Der Kranke wurde möglichst gut und zweckmässig ernährt, die Expectoration wurde ihm erleichtert, er erhielt zur Linderung seiner Schmerzen, namentlich gegen das Ende, reichliche Dosen Narcotica.

Was die Aetiologie der Geschwulstentwickelung im Mediastinum anticum betrifft, so darf doch wohl angenommen werden, dass sie zu dem im Juni 1876 exstirpirten Myoma recti in Beziehung steht. Wie aber, ob etwa zur Zeit der Exstirpation der rectalen Geschwulst bereits die Affection des Mediastinum bestand, oder ob diese erst

später, vielleicht als Recidiv von dem Myoma recti, auftrat, dürfte schwer zu eruiren sein.

Auch in diesem Fall führte die Krankheit rasch zum Tode. 4 Monate, nachdem Patient die ersten Krankheitserscheinungen an sich beobachtet hatte, trat bereits der Exitus letalis ein. —

Aus der Literatur über mediastinale Tumoren ergiebt sich, dass, was die Häufigkeit derselben betrifft, nur das Carcinom, und zwar in Form des Medullarkrebses, mit dem Sarcom concurrirt*). Ausser diesen beiden Geschwulstarten kommen innerhalb des Mediastinum überhaupt noch vor: Lymphadenome, Lipome, Fibrome, Enchondrome und Osteome; ferner von Cysten: Dermoidcysten.

Die Sarcome kommen gewöhnlich unter der Form von Lymphosarcomen vor, und zwar das Rundzellensarcom häufiger als das Spindelzellensarcom. Ausserdem giebt es nach Virchow noch eine Mischform von Sarcom und Carcinom: das Sarcoma carcinomatosum. Diese Geschwülste finden sich häufiger im Mediastinum anticum als im posticum. Am meisten werden von ihnen befallen im Uebrigen gesunde Individuen im Alter von 20 bis 40 Jahren. Das männliche Geschlecht ist häufiger betroffen als das weibliche. Sie treten primär und secundär in gleicher Frequenz auf. Als Ausgangspunkte für die Geschwulstentwickelung werden angegeben: Die Lymphdrüsen am Halse, der Trachea, der Bronchien, eine persistirende Thymus, das Pericard, das Periost des Brustbeins, das Binde- und Fettgewebe des Mediastinum, die Adventitia der Gefässe, die Pleura und die mediastinalen Lymphdrüsen.

Metastasen sind beobachtet in der Lunge, Leber, Milz, Brustdrüse, den Nieren und im Diaphragma, selten in den Ovarien und in der Schilddrüse.

---

*) Die folgenden Angaben sind einer Abhandlung von Hertz über Neubildungen im Mittelraum in dem Handbuch der Spec. Path. u. Ther. von Ziemsen, Bd. V entnommen.

Ueber die Aetiologie der primär im Mediastinum entstandenen Neubildungen weiss man so gut wie gar nichts. Als Ursachen werden angenommen: Erkältung, Prädisposition, Trauma.

Vergleicht man die von mir beschriebenen 4 Fälle von intrathoracischen Sarcomen mit den in der Literatur bekannten, so bieten dieselben im Ganzen nichts Abweichendes von den als typisch angegebenen Erscheinungen bei Neubildungen dieser Art. Im Detail lassen sich aber bei den verschiedenen Patienten doch Differenzen mancherlei Art im Verlauf der Krankheit angeben.

Auch in diesen Fällen handelte es sich um Männer in den besten Jahren, die vor dem Eintritt ihres Leidens angeblich stets gesund gewesen sind.

Ueber die Ursache der Erkrankung blieb man beim 1., 2. und 4. Fall vollkommen im Unklaren, bei dem 3. Fall durfte man an den Zusammenhang mit einem 3 Jahre vor dem Tode aus dem Rectum exstirpirten Myom denken. In 2 Fällen musste der Primäraffect in den mediastinalen Lymphdrüsen gesucht werden, im 3. Fall konnten hierüber Zweifel entstehen, bei dem letzten ging die Affection aus von der Pleura.

Bei 3 Patienten handelte es sich um über faustgrosse Tumoren, welche offenbar durch Aneinanderlagerung von kleineren Geschwulstknoten entstanden waren, bei dem 4. Patienten (erster Fall) waren sie freilich weit kleiner, dafür trat aber die Geschwulstmasse diffuser auf, und war dieselbe in grosser Ausdehnung auf benachbarte Bronchien übergegangen. Die erst erwähnten Tumoren fanden sich durchsetzt von zahlreichen, bis haselnussgrossen, cystischen Hohlräumen. Dies waren freilich keine eigentlichen Cysten, da ihnen eine sie begrenzende Membran fehlte. Sie waren entstanden durch eine regressive, fettige Metamorphose von Geschwulstmassen und darauf folgende Resorption des Detritus. Bei allen Geschwülsten bildeten die wesentlichen Bestandtheile weiches Gewebe, bei 2 Fällen fand man die weichen Partien regellos durch-

zogen von derben, fasciculären Bindegewebssträngen, welche an einzelnen Stellen eine beträchtliche Dicke erreichten. Die histologische Untersuchung der Geschwulstmassen ergab, dass es sich bei 3 Patienten um Rundzellensarcome handelte, bei dem vierten Patient wurde ein Spindelzellensarcom diagnosticirt.

Wie gewöhnlich, so nahmen auch hier die Neubildungen vorwiegend eine Thoraxhälfte in Beschlag, und zwar in 3 Fällen die rechte, im vierten Fall die linke.

Metastasen fanden sich der Häufigkeit nach im Pericard, in den Lungen — sowohl als diffuse Geschwulstwucherung im interstitiellen Gewebe als wie in Form von eingelagerten Knoten —, ferner im Oesophagus, in der Leber, der Trachea, den bronchialen Lymphdrüsen, der Pleura, der Harnblase, der Haut und der linken Niere. Die Milz war stets frei. Ausserdem war in einem Fall die Geschwulstentwickelung auf grosse intrathoracische Venenstämme übergegangen und hatte so eine völlige Thrombose der Vena anonyma sinistra veranlasst. Nur bei einem Kranken hatte der Druck des Neoplasma zu einer fettigen Degeneration des linken Nervus recurrens geführt.

Die Diagnose konnte in den beschriebenen Fällen bei allen Patienten intra vitam gestellt werden. Bei den meisten Kranken wird sicherlich, erklärlicherweise, die Diagnose von sarcomatösen Geschwülsten, welche primär im Mediastinum entstanden sind, in ihren Initialstadien, wo alle äusserlichen Anhaltspunkte noch fehlen, kaum möglich sein. Erst wenn dieselben eine gewisse Grösse erreicht haben, wenn sie Drucksymptome auf Nervenplexus, Lunge oder grosse Gefässe im Thoraxraum herbeiführen, falls sie Percussionserscheinungen hervorzurufen im Stande sind, oder falls sich gar fühl- oder sichtbare Metastasen entwickeln, werden sie der Diagnose mit mehr weniger Sicherheit zugänglich sein können.

In 3 Fällen von den angeführten 4 waren die characteristischen Symptome schon soweit vorgerückt, dass

die Diagnose auf einen malignen Tumor im Mediastinum, und zwar wahrscheinlich sarcomatöser Natur, ohne Schwierigkeiten gestellt werden konnte.

In dem ersten Fall liess sich die am Sternum vorgefundene Dämpfung leicht mit den am Körper wahrgenommenen und als Sarcome erkannten Knoten combiniren, im dritten Fall handelte es sich um einen sehr schnell gewachsenen und prominenten Tumor in der rechten Brusthöhle, im vierten Fall fühlte man eine Geschwulstmasse hinter dem Manubrium sterni. Diesen Momenten gegenüber traten die übrigen Symptome, sowie auch die geschwollenen supraclavicularen Lymphdrüsen relativ in den Hintergrund. In dem zweiten Fall stellten sich der Diagnose anfangs Schwierigkeiten in den Weg, allein der weitere Verlauf der Krankheit ermöglichte auch hier noch dieselbe zu sichern.

Characteristisch für die Neubildung und für die maligne Natur derselben war vor allen Dingen, abgesehen von den Drucksymptomen, die deutlich constatirbare rasche Vergrösserung der Geschwulstentwickelung und die unregelmässige Dämpfung im Bereich des Neoplasma.

Als Differentialdiagnosen könnten bei den intrathoracischen Sarcomen in Betracht kommen vor allen Dingen Carcinom, ferner Aortenaneurysma, Senkungsabscess, pericarditisches Exsudat, abgekapseltes Pleuraexsudat, Empyem, Vergrösserung des Herzvolumen, Infiltrationszustände der medialen Lungenränder, Lungenabscess, periostale Processe am Sternum oder an den Rippen, syphilitische Affectionen im Mediastinum, schliesslich auch noch die bereits erwähnten seltenen Neubildungen: Lipome, Fibrome, Enchondrome, Osteome und endlich eine Dermoidcyste.

Wenn auch unter Umständen ein Sarcom, namentlich in den Initialstadien, wo es noch wenig oder gar keine characteristischen Erscheinungen hervorruft, mit irgend einem der erwähnten Processe verwechselt werden könnte, so wird doch wohl immer der weitere Verlauf der Krank-

heit den wahren Sachverhalt erkennen lassen. Eine Ausnahme hiervon macht freilich das zuerst erwähnte Carcinom. Handelt es sich um primäres Auftreten eines, seiner Natur nach zweifelhaften Tumor im Mediastinum, so dürfte manchmal die Entscheidung, ob es sich um ein Sarcom oder Carcinom handelt, falls jede weiteren Anhaltspunkte für das eine oder das andere fehlen, sehr schwer, ja ganz unmöglich sein, da beide Neubildungen gleich häufig angetroffen werden und symptomatisch sich keine Differenzen zeigen.

Die Symptome waren bei den beschriebenen Fällen im Ganzen doch recht verschiedenartig. Bei allen Patienten hatte sich die Krankheit ohne Fieber langsam und unmerklich entwickelt. Erst durch ungewöhnlich häufige und starke Hustenreize, durch Athemnoth, Schmerzen auf der Brust oder auch von hier ausstrahlend in einen Arm, in eine Schulter, wurden sie auf ihr Leiden aufmerksam gemacht. Diese Beschwerden steigerten sich stetig, zum Theil sehr rapid. Die dyspnoeischen Affectionen wurden bedrohlicher, die Schmerzen heftiger, der Hustenreiz stärker. Zu den vorhandenen Symptomen gesellten sich alsbald neue. Der Druck der Geschwulst auf grosse Venenstämme innerhalb des Thorax führte zu einseitigen Oedemen des Gesichts, des Armes und der afficirten Thoraxhälfte. Bald traten auch schon nachweisbar Metastasen auf, theils sichtbar auf der Haut, wie in dem ersten Fall, theils im Magen, wie man es später aus dem Sectionsbefund in dem zweiten Fall folgern durfte. Im gleichen Verhältniss zu den erwähnten Erscheinungen nahm nachweisbar auch die Geschwulstmasse an Umfang zu. Im dritten Fall bildete dieselbe einen deutlich prominenten Tumor an der afficirten Thoraxseite, in dem vierten Fall konnte sie vom Jugulum aus gefühlt werden, in den übrigen Fällen durch die beträchtliche Dämpfung im Bereich des Neoplasma nachgewiesen werden.

Gemeinsam waren allen Patienten die dyspnoeischen Beschwerden, die schliesslich so hochgradige wurden, dass

lediglich durch sie der rasche tödliche Verlauf der Krankheit veranlasst wurde. In 3 Fällen verbreiteten sich die Oedeme gegen das Ende allmälig über den ganzen Körper, in dem vierten Fall fehlten sie jedoch gänzlich.

Wurden einerseits durch die Sarcomentwicklung in Folge von Druck auf grosse intrathoracische Gefässe, oder wie in einem Fall sogar durch starke Compression des ganzen rechten Herzens resp. durch Uebergang der Geschwulstmasse auf grosse Venenstämme sehr beträchtliche Stauungen in der venösen Blutcirculation herbeigeführt, so machte sich die Anwesenheit der Tumoren natürlich gleich verhängnissvoll geltend durch Compression der Lunge auf der afficirten Seite, die in 2 Fällen noch verstärkt wurde, durch die Complication mit einem recht erheblichen, pleuritischen, in einem dritten Fall mit einem pericarditischen Exsudat.

In allen Fällen konnten ausgedehnte catarrhalische Symptome in beiden Lungen constatirt werden. An den Stellen, wo offenbar die Lungensubstanz comprimirt wurde, war das Athmungsgeräusch bronchial, oder überhaupt gar nicht zu hören.

Die Pulsfrequenz war stets erhöht.

Die Herztöne waren dumpf, aber rein. Nur in einem Fall wurde am Herzen ein systolisches Geräusch gehört, jedenfalls veranlasst durch Compression des Herzens seitens des Tumor.

Bei 3 Patienten verlief die Krankheit mit einem mässigen Fieber von intermittirenden Character, in dem vierten Fall traten niemals Temperaturerhöhungen auf.

Als weitere Symptome machten sich geltend im Verlauf der Krankheit: Schlingbeschwerden. Auf die auffallende Erscheinung im ersten Fall von völligem Unvermögen zu schlingen wurde bereits bei der Epicrise dieses Falles etwas näher eingegangen. Die Beschwerden waren immer herbeigeführt durch Uebergang der Geschwulstentwicklung auf den Oesophagus.

Bei einem Kranken (zweiter Fall) fanden sich aus-

gedehnte, zerfallene, auf Metastasen beruhende Geschwüre im Magen, die auffälligerweise nur relativ wenig Erscheinungen verursacht hatten. Der Patient hatte freilich lange über gastrische Symptome zu klagen gehabt, Schmerzen oder schwerere dyspeptische Beschwerden waren aber niemals von ihm angegeben.

Nur bei einem Kranken wurde Heiserkeit constatirt.

In einem Fall traten durch Druck des Tumor auf den Plexus brachialis und auf intrathoracische Nerven verursachte sehr heftige Schmerzen recht erheblich in den Vordergrund. Bei 2 andern Patienten wurden diese Schmerzen freilich nicht vermisst, sie waren aber weniger hochgradig. In dem vierten Fall fehlten sie gänzlich.

Der Appetit war bei allen Patienten immer relativ gut. Der Stuhl normal. Nur ein Kranker litt häufiger an Durchfällen in Folge von hochgradiger venösen Stauung im ganzen Intestinaltractus.

Der Urin war stets eiweissfrei.

Eine deutliche Cachexie wurde nur bei einem Kranken wahrgenommen, bei den übrigen trat der Tod wohl schon zu früh ein, als dass zuvor noch ein erheblicher Kräfteverfall hätte zu Stande kommen können.

Die Zeit, innerhalb welcher diese mediastinalen Sarcome den letalen Ausgang herbeiführen, ist sehr verschieden. In einem Fall soll der Tod schon 8 Tage nach der Erkrankung eingetreten sein. Hertz erwähnt[1]), dass man annimmt, dass innerhalb 7 bis 8 Monat die daran Erkrankten zu Grunde gehen. Die Dauer dieser Krankheit lässt sich aus dem Grunde sehr schwer bestimmt angeben, weil man für gewöhnlich niemals genau den Beginn derselben in Folge von mangelnden characteristischen Symptomen festzustellen vermag. Diese liesse sich überhaupt nur dann eruiren, wenn eine derartige Neubildung nach einem Trauma, z. B. nach einem heftigen Stoss

---

1) Ziemsen, Spec. Path. u. Ther. Bd. V. p. 569.

auf das Sternum, entstanden wäre. In den beschriebenen 4 Fällen trat innerhalb 5 bis 10 Monat der Tod ein.

Die Prognose dieser Tumoren ist natürlich quoad sanationem, absolut infaust. Eine Heilung von einem mediastinalen Lymphosarcom ist noch niemals beobachtet. Unaufhaltsam, wenngleich auch zuweilen vorübergehend stationär bleibend, führt die Krankheit unter steter Zunahme der bedrohlichen Symptome, namentlich von Seiten der Respirations- und der Circulationsorgane, bei zunehmendem Kräfteverfall, unter Sopor und einer allmäligen Kohlensäureintoxication, zuweilen auch durch Herzparalyse, zum Tode.

In therapeutischer Hinsicht steht man also dieser Erkrankung ziemlich machtlos gegenüber. Da von einem operativen Eingriff, etwa von einer Exstirpation der Geschwulstmasse im Mediastinum, selbstverständlich nicht die Rede sein kann, so beschränken sich die Aufgaben der Therapie darauf durch eine zweckmässige Ernährung den drohenden Kräfteverfall möglichst aufzuhalten und im Uebrigen die einzelnen Beschwerden symptomatisch zu behandeln. —

Zum Schluss erlaube ich mir meinem hochverehrten Lehrer, dem Herrn Prof. Ebstein, für die Ueberlassung der Krankengeschichten, sowie für die mir durch ihn gütigst zu Theil gewordenen überaus freundliche Unterstützung bei der Anfertigung dieser Arbeit meinen herzlichsten Dank auszusprechen.